

ΣΥΜΦΥΣΙΟΛΥΣΗ ΕΠΙΣΚΛΗΡΙΔΙΟΥ ΧΩΡΟΥ

Λ. ΓΕΩΡΓΙΟΥ
Μ. ΣΚΑΛΙΣΤΗΡΑ

ΑΙΤΙΑ

Η συχνότερη αιτία ανάπτυξης συμφύσεων στον επισκληρίδιο χώρο είναι η αιμορραγία μετά από χειρουργική παρέμβαση στη σπονδυλική στήλη και οι διαδικασίες επούλωσης που ακολουθούν.

Η διαφυγή περιεχομένου του μεσοσπονδύλιου δίσκου στον επισκληρίδιο χώρο μετά από ρήξη του ινώδους δακτυλίου προκαλεί εναπόθεση ινοκυττάρων και φλεγμονώδη αντίδραση, που επίσης μπορεί να προκαλέσει ανάπτυξη συμφύσεων στο χώρο αυτό¹.

Τα κατάγματα σπονδύλων, ανεξάρτητα από την καλοήθη ή κακοήθη αιτιολογία τους, αλλά και οι κακώσεις της σπονδυλικής στήλης μετά από τραυματισμούς μπορούν επίσης να προκαλέσουν ανάπτυξη συμφύσεων στον επισκληρίδιο χώρο.

Επίμονοι πόνοι αυχενικής και οσφυϊκής μοίρας της σπονδυλικής στήλης μπορεί να οφείλονται σε ανάπτυξη συμφύσεων στον επισκληρίδιο χώρο².

ΠΑΘΟΦΥΣΙΟΛΟΓΙΑ

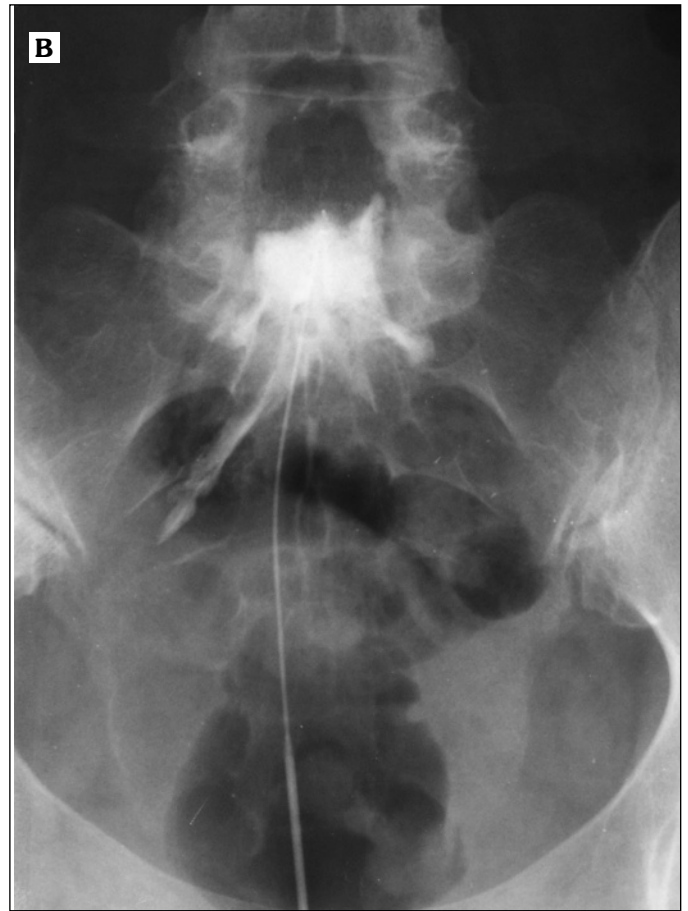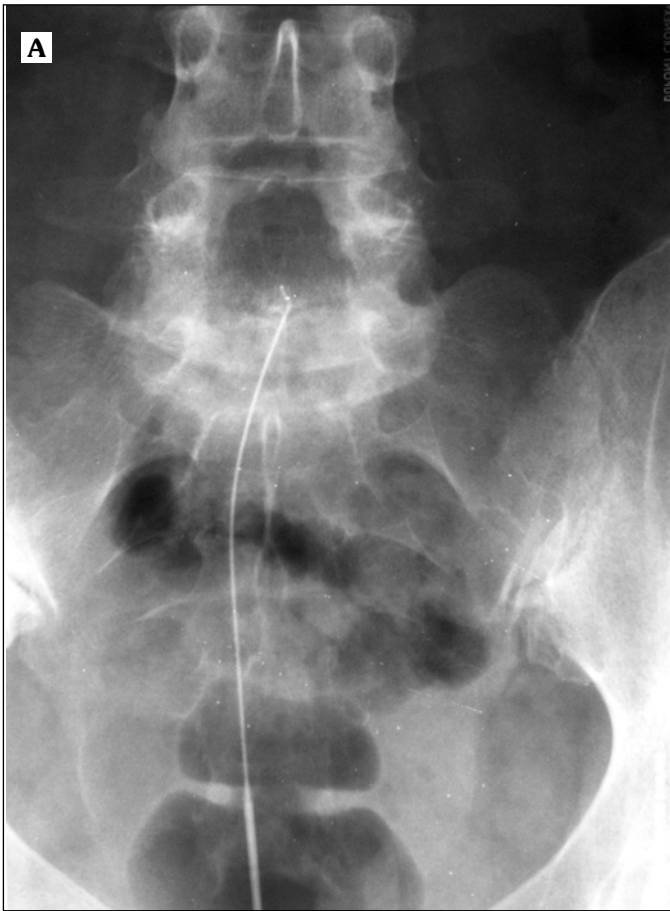Η ανάπτυξη συμφύσεων στον επισκληρίδιο χώρο ανεξάρτητα από την αιτιολογία έχει ως αποτέλεσμα:

- α. Το στραγγαλισμό των νωτιαίων ριζών όπως εισέρχονται στο σπονδυλικό τρήμα, με αποτέλεσμα η κίνηση της οιδηματώδους φλεγμαίνουσας εμπλεκόμενης ρίζας να προκαλεί πόνο¹.
- β. Η ανάπτυξη των συμφύσεων στον επισκληρίδιο χώρο μπορεί να προκαλέσει στραγγαλισμό των επισκληρίδιων φλεβών, παρεμποδίζοντας τη φλεβική επιστροφή. Η απόφραξη προκαλεί άνοδο της φλεβικής πίεσης, με επιδείνωση του οιδήματος στον επισκληρίδιο χώρο.

ΔΙΑΓΝΩΣΗ ΤΩΝ ΣΥΜΦΥΣΕΩΝ

Η διάγνωση των συμφύσεων του επισκληρίδιου χώρου είναι δύσκολη και όχι διαφωτιστική θεραπευτικά με τις συμβατικές διαγνωστικές μεθόδους, όπως είναι η μυελογραφία, η αξονική τομογραφία και η μαγνητική τομογραφία³. Η έγχυση σκιαγραφικού υλικού στον επισκληρίδιο χώρο και η λήψη ακτινογραφίας αμέσως μετά (επισκληριδιογράμμα) αποτελεί τη μέθοδο επιλογής για αντικειμενική διάγνωση, αλλά και για τον ακριβή εντοπισμό των συμφύσεων, γεγονός που βοηθά άμεσα στη λύση των συμφύσεων^{4,6}.

Η χορήγηση υγρού στον επισκληρίδιο χώρο ακολουθεί την οδό με τη μικρότερη αντίσταση. Αν επιχειρηθεί σε έναν ασθενή με συμφύσεις η χορήγηση υγρού στον οσφυϊκό ε-



Εικόνα 1. Επισκληριδιόγραμμα. **A.** Διακρίνεται ο καθετήρας Racz που κάμπτεται συναντώντας συμφύσεις. **B.** Το σκιαγραφικό υλικό εξαπλώνεται στην αριστερή πλευρά χαμηλότερα από τον Ο5 σκιαγραφώντας ιερές ρίζες, ενώ δεν σκιαγραφείται η αντίστοιχη δεξιά περιοχή του επισκληριδίου χώρου όπου υπάρχουν συμφύσεις.

πισκληρίδιο χώρο άνωθεν της περιοχής της βλάβης, τότε το υγρό θα ακολουθήσει την οδό με τις μικρότερες αντιστάσεις, δηλαδή τη θωρακική, και όχι την οδό με τις υψηλές αντιστάσεις λόγω των συμφύσεων. Αυτός είναι και ο λόγος που σε συμφύσεις οσφυϊκής μοίρας χρησιμοποιείται ο ιερός επισκληρίδιος. Έτσι το χορηγούμενο υγρό υποχρεώνεται να περάσει από την οσφυϊκή μοίρα λόγω του ανένδοτου τοιχώματος του ιερού επισκληριδίου χώρου.

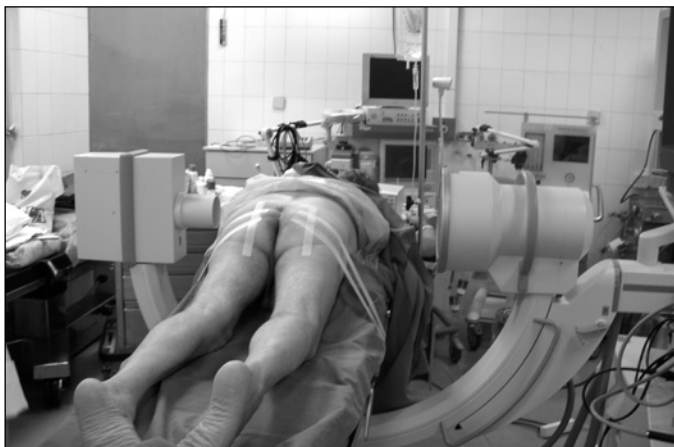Παλαιότερα το επισκληριδιόγραμμα και η εν συνεχεία λύση των συμφύσεων για την οσφυϊκή χώρα γινόταν με τη χορήγηση αρχικά του σκιαγραφικού και στη συνέχεια του συμφυσιολογικού φαρμάκου μέσω βελόνης από το ιερό σχίσμα, χωρίς την ακτινοσκοπική βοήθεια⁷⁻⁹. Το μειονέκτημα ήταν πολλές φορές το ίδιο. Υπάρχει πάντα το ενδεχόμενο το χορηγούμενο υγρό να βρει οδό διαφυγής με μικρότερες αντιστάσεις, παρακάμπτοντας τις συμφύσεις, μειώνοντας έτσι την αποτελεσματικότητα της θεραπευτικής παρέμβασης^{2,11}.

Σήμερα η παρέμβαση για λύση των συμφύσεων στον

επισκληρίδιο χώρο γίνεται με ειδικά σχεδιασμένο καθετήρα (καθετήρας Racz) υπό ακτινοσκοπικό έλεγχο και όχι τυφλά^{4,10}.

Ο καθετήρας Racz, που φέρει το όνομα του ιατρού που τον επινόησε, είναι μεταλλικός (ελικοειδής), με πλαστικό περίβλημα και φέρει συρμάτινο οδηγό. Τοποθετείται στον επισκληρίδιο χώρο μέσω ειδικής βελόνης εντοπισμού του επισκληριδίου χώρου και φέρει ειδικό συνδετικό, όπου προσαρμόζεται σύριγγα luer lock για χορήγηση φαρμάκων.

Η χρησιμοποίηση του ειδικού καθετήρα καθοδηγούμενου υπό ακτινοσκοπικό έλεγχο διευκολύνει τον εντοπισμό των συμφύσεων και τη χορήγηση του συμφυσιολογικού φαρμάκου ακριβώς στο σημείο της βλάβης (εικόνα 1). Ο ακτινοσκοπικός έλεγχος επιπλέον προστατεύει από την υποσκληρίδιο χορήγηση, που μπορεί να αποβεί βλαβερή για τον ασθενή. Η χρησιμοποίηση του ιερού επισκληριδίου χώρου για συμφυσίωση στην οσφυϊκή χώρα έχει ορισμένα πλεονεκτήματα που αξίζει να αναφέρουμε:



Εικόνα 2. Τοποθέτηση ασθενούς για συμφυσιόλυση (πρηνής θέση με ανασκωμένη τη λεκάνη).

1. Το ποσοστό υποσκληρίδιας χορήγησης είναι μικρότερο από 1%¹², καθώς διευκολύνει η ανατομία του ιερού καναλιού.
2. Η οσφυϊκή επισκληρίδια χορήγηση φαρμάκων ακολουθεί την οδό της μικρότερης αντίστασης (κεφαλική) και δύσκολα φτάνει στις συμφύσεις².
3. Τεχνικά είναι πολύ δύσκολο, αν όχι αδύνατο, να κατευθυνθεί οσφυϊκά τοποθετημένος καθετήρας προς την περιοχή των συμφύσεων (ουραία).

Οι ενδείξεις επισκληρίδιας συμφυσιόλυσης φαίνονται στον πίνακα 1.


ΓΕΝΙΚΟ ΠΡΟΦΙΛ ΑΣΘΕΝΗ

Οι ασθενείς που προσέρχονται για συμφυσιόλυση υποφέρουν από χρόνια άλγος, συνήθως έχουν επισκεφθεί πολλούς ιατρούς χωρίς αποτέλεσμα, γι' αυτό είναι καχύποπτοι, και συνήθως δεν είναι ενημερωμένοι για το τι είναι η συμφυσιόλυση. Συνήθως πιστεύουν ότι πρόκειται απλώς για μια ειδική ένεση. Οι ασθενείς που υποφέρουν από χρόνια άλγος αναπτύσσουν συχνά αρνητικές ψυχολογικές επιβαρύνσεις (κατάθλιψη, επιθετικότητα, απογοήτευση, αρνητισμό κ.λπ.).

Είναι ανάγκη λοιπόν, κατά την επίσκεψη του ασθενή στον ειδικό που θα προβεί στην παρεμβατική πράξη, να γίνουν τα ακόλουθα:

1. Να αξιολογηθεί η γενική κατάσταση (χρονιότητα, αριθμός επεμβάσεων, ένταση πόνου, βαθμός αναπηρίας, βραδινός ύπνος, εγκατάλειψη εργασίας κ.λπ.).

2. Να εξηγηθεί στον ασθενή και τους οικείους του κατανοητά από τι ακριβώς πάσχει, ποιος ο σκοπός της επέμβασης, τι αποτελέσματα περιμένουμε άμεσα και τι αργότερα. Τα αποτελέσματα πολλές φορές είναι τόσο θεα-



Εικόνα 3. Εφαρμογή τοπικής αναισθησίας στο ιερό σχίσμα μετά τον κατάλληλο καθαρισμό και απομόνωση του πεδίου επέμβασης.

Πίνακας 1. Ενδείξεις συμφυσιόλυσης επισκληρίδιου χώρου.

1. Σύνδρομο μετά από πεταλεκτομή
2. Αποκοπή επισκληρίδιου δίσκου
3. Συμπιεστικό κάταγμα σώματος σπονδύλου
4. Μεταστατικό καρκίνωμα σπονδυλικής στήλης (πιεστικό κάταγμα)
5. Πολυεπίπεδη εκφυλιστική αρθρίτιδα
6. Συμφύσεις μετά από μνιγγίτιδα ή χορήγηση φαρμάκων
7. Πόνος που δεν ελέγχεται με νωπιαία διέγερση
8. Πόνος που δεν ελέγχεται με νωπιαία οπιοειδή

ματικά, ώρες μόνο μετά την επέμβαση, που οι ασθενείς πιστεύουν ότι έγιναν καλά και έτσι θα παραμείνουν.

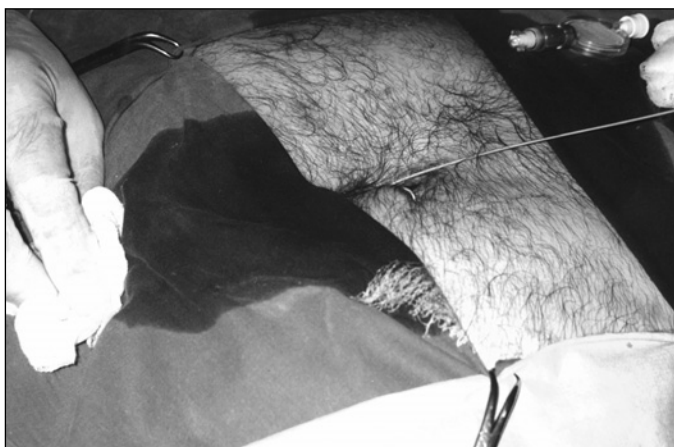
3. Να εξηγηθεί επίσης ποιες συμπληρωματικές εξετάσεις πρέπει να γίνουν και γιατί. Το ηλεκτρομυογράφημα και η νευρομέτρηση είναι απαραίτητα για την αξιολόγηση της παρούσας κατάστασης αλλά και της ένδειξης συμφυσιόλυσης. Να τονιστεί ότι οι εξετάσεις αυτές θα επαναληφθούν και σε ορισμένο χρόνο μετά την επέμβαση.

4. Να τονιστεί ότι μετά την επέμβαση θα ακολουθήσει επιθετική κινησιοθεραπεία, την ευθύνη της οποίας έχει πλέον ο ίδιος ο ασθενής. Είναι ενδεχόμενο ο ασθενής επειδή νιώθει καλά να εγκαταλείψει την κινησιοθεραπεία.

5. Να γίνει κατανοητό από τον ασθενή ότι ο χρόνος παραμονής στο νοσοκομείο είναι ο ελάχιστος απαιτούμενος για τη συγκεκριμένη επέμβαση.

ΠΡΟΕΠΕΜΒΑΤΙΚΟΣ ΕΛΕΓΧΟΣ

Εκτός από τις συμβατικές διαγνωστικές μεθόδους (αξονι-



Εικόνα 4. Υποδέρμια στήριξη καθετήρα Racz προκειμένου να μη μετακινηθεί από τη θέση του. Ο καθετήρας χρησιμοποιείται τις επόμενες δύο ημέρες για τη συμπλήρωση της συμφυσιόλυσης.

κή τομογραφία, μαγνητική τομογραφία κ.λπ.), ο ασθενής που είναι υποψήφιος για συμφυσιόλυση θα πρέπει να έχει πραγματοποιήσει πρόσφατα:

1. Ακτινογραφία οσφυϊκής μοίρας σπονδυλικής στήλης F+P.
2. Κλινική αξιολόγηση (σημείο Lasègue, trigger points, έλεγχος πρωτοπαθούς ή δευτεροπαθούς μυοπεριονιακού συνδρόμου).
3. Σκορ πόνου με την οπτική αναλογική μέθοδο αξιολόγησης.
4. Ηλεκτρομυογραφικό έλεγχο (αξιολόγηση λειτουργικότητας κινητικών νευρών και αν η βλάβη είναι αναστρέψιμη με την επέμβαση).
5. Νευρομέτρηση (αξιολόγηση αισθητικών νευρών και αν η βλάβη είναι αναστρέψιμη με την επέμβαση).
6. Πρόσφατο εργαστηριακό έλεγχο (ΗΚΓ, βιοχημικές εξετάσεις, έλεγχο πηκτικότητας). Ασθενείς που βρίσκονται σε αντιπηκτική αγωγή χρήζουν ειδικής αντιμετώπισης με διακοπή αντιπηκτικής αγωγής κ.λπ.

Τα ευρήματα των αντικειμενικών αυτών εξετάσεων χρησιμεύουν επίσης για κατοχύρωση του ιατρού για ενδεχόμενη μη επιτυχή έκβαση της επέμβασης, οπότε ο ασθενής μπορεί στα πλαίσια της ψυχικής του κατάστασης να ισχυριστεί ότι επιδεινώθηκε.

ΝΕΥΡΟΜΕΤΡΟ - ΝΕΥΡΟΜΕΤΡΗΣΗ

Η συμβολή του ηλεκτρομυογραφήματος είναι γνωστή από πολλά χρόνια. Το νευρόμετρο αποτελεί μια καινούρια τεχνολογική επιτυχία και δυστυχώς, από dietίας, υπάρχει μόνο μια συσκευή στη χώρα μας. Γίνεται μία συνοπτική αναφορά στη χρησιμότητά του, καθώς είναι μια συσκευή με αποδέκτες ιατρούς διαφόρων ειδικοτήτων, πέραν των ιατρών που ασχολούνται με ιατρεία πόνου,

όπως νευρολόγους, ορθοπαιδικούς, νευροχειρουργούς, φυσιάτρους, διαβητολόγους, νεφρολόγους κ.λπ. Η νευρομέτρηση είναι μια αναίμακτη και σχεδόν ανώδυνη μέθοδος εκτίμησης της λειτουργικής κατάστασης των αισθητικών ινών. Οι εκτιμώμενες αισθητικές ίνες είναι:

1. Οι ίνες αβ που μεταφέρουν το αίσθημα αφής και της εν τω βάθει πίεσης,
2. Οι ίνες αδ που μεταφέρουν την αίσθηση του καλά εντοπιζόμενου οξέος πόνου (πρώτος πόνος) και
3. Οι ίνες C που μεταφέρουν την αίσθηση του αμβλύ διάχυτου πόνου από μηχανικά, θερμικά ή χημικά ερεθίσματα.

Η διάρκεια μιας νευρομέτρησης είναι περίπου μια ώρα και γίνεται μέτρηση ριζών τόσο στο πάσχον όσο και στο αντίστοιχο υγιές μέρος του ασθενούς για συγκριτική αξιολόγηση. Μπορεί να εκτιμηθούν ρίζες και νεύρα σε όλη την επιφάνεια του σώματος τόσο για διάγνωση όσο και για έλεγχο της αποτελεσματικότητας της θεραπευτικής παρέμβασης. Μπορεί επίσης να παρακολουθεί κανείς τακτικά ασθενείς αυξημένου κινδύνου να αναπτύξουν νευροπάθειες (διαβητικούς, ουραιμικούς, αλκοολικούς κ.λπ.). Με το νευρόμετρο εκτιμούνται δύο παράμετροι που αφορούν στις αισθητικές ίνες με βάση τις ηλεκτροφυσιολογικές ιδιότητες των αισθητικών ινών: η ταχύτητα αγωγής των φυσιολογικών νευρικών ινών και ο ουδός του πόνου κάθε αισθητικής ίνας. Τα ευρήματα της νευρομέτρησης εισάγονται με ειδικό ηλεκτρονικό πρόγραμμα σε υπολογιστή και έτσι προκύπτει η νευρομέτρηση σε ειδικό έντυπο, με σχεδόν έτοιμη τη διάγνωση για το είδος του πόνου.

ΠΡΟΕΤΟΙΜΑΣΙΑ - ΑΝΑΙΣΘΗΣΙΑ

Η συμφυσιόλυση γίνεται είτε στο χειρουργείο, όταν υπάρχει C-arm, είτε στο ακτινολογικό υπό ακτινοσκοπικό έλεγχο και λήψη ακτινογραφιών στις διάφορες φάσεις της επέμβασης. Οποιαδήποτε από τις δύο περιπτώσεις ακολουθηθεί, οι προφυλάξεις ασψίας, παρακολούθησης του ασθενή και προληπτικά μέτρα αντιμετώπισης επιπλοκών είναι τα ίδια.

Η επέμβαση γίνεται υπό τοπικοπεριοχική αναισθησία και ελαφρά καταστολή (μιδαζολάμη ενδοφλεβίως 2-5mg και φεντανύλη 25-50g), προκειμένου να υπάρχει δυνατότητα επικοινωνίας αλλά και εκτίμησης του ασθενή (πόνος, έγχυσης, παράλυση κάτω άκρων, δυσκολία αναπνοής, καρδιοαναπνευστική αναζωογόνηση).

Αρχικά εξασφαλίζεται φλεβική γραμμή για χορήγηση αντιβιοτικών, φαρμάκων καταστολής αλλά και φαρμάκων αντιμετώπισης πιθανών επιπλοκών. Ο ασθενής συνδέεται με καρδιοσκόπιο παρακολούθησης ζωτικών λειτουργιών (ηλεκτρική κυματομορφή, αυτόματο πιεσόμετρο, σφυγμικό οξύμετρο). Αμέσως μετά τοποθετείται στην ηρη-

Πίνακας 2. Μέση ηλικία ασθενών μελέτης, μέση χρονιότητα από τη χειρουργική επέμβαση, μέση χρονιότητα εμφάνισης πόνου και το σκορ πόνου πριν τη συμφυσιόλυση.

Μέση ηλικία	44 ± 12 χρόνια
Χρονιότητα από επέμβαση	3,7 ± 1,5 χρόνια
Χρονιότητα πόνου	2,1 ± 1,4 χρόνια
Σκορ πόνου	7,1 ± 1,2

νή θέση με μαξιλάρι κάτω από τη λεκάνη (εικόνα 2). Η θέση τοποθέτησης πρέπει να είναι άνετη, διότι η όλη διαδικασία της επέμβασης είναι μεγαλύτερη από 30 λεπτά (συνήθως μία ώρα περίπου).

ΤΕΧΝΙΚΗ ΣΥΜΦΥΣΙΟΛΥΣΗΣ

Μετά από χειρουργική ετοιμασία του ιατρού που θα επιτελέσει την επέμβαση, όσο και ενός ακόμη ιατρού που θα βοηθήσει στην επέμβαση, αλλά και της περιοχής του σώματος του ασθενή στην οποία θα γίνει η επέμβαση (σκούφος, προσωπίδα, χειρουργικό πλύσιμο, αποστειρωμένη μπλούζα, γάντια, χειρουργικός καθαρισμός πεδίου, απομόνωση περιοχής επέμβασης με αποστειρωμένα σπληνία), γίνεται τοπική αναισθησία του δέρματος και των υποκείμενων ιστών στην περιοχή όπου θα γίνει η τοποθέτηση της βελόνης ανίχνευσης επισκληρίδιου χώρου (ιερό σχίσμα) (εικόνα 3). Ταυτόχρονα χορηγείται ενδοφλεβίως το αντιβιοτικό κάλυψης του ασθενούς λόγω της χρήσης κορτικοειδούς στη διαδικασία επέμβασης.

Γίνεται εντοπισμός του επισκληρίδιου χώρου με ειδική βελόνη Tuohy, υπό ακτινοσκοπικό έλεγχο δύο επιπέδων με C-arm ή με τη μέθοδο απώλειας αντίστασης. Αμέσως μετά τον εντοπισμό του ιερού επισκληρίδιου χώρου χορηγείται υδατοδιαλυτό διάλυμα σκιαγραφικού υλικού (omnipaque 5-7%) και υπό ακτινολογικό έλεγχο διαπιστώνεται αν η βελόνη βρίσκεται σε σωστή θέση (σχηματισμός χριστουγεννιάτικου δέντρου επισκληρίδιως, κεφαλική και ουραία σκιαγράφιση υπαραχνοειδώς και εικόνα άμεσης εξαφάνισης του σκιαγραφικού ενδοφλεβίως).

Μετά τη σωστή τοποθέτηση της βελόνης, χορηγούνται μέσω αυτής βραδέως και σε τμηματικές δόσεις 2-3ml διαλύματος τοπικού αναισθητικού μακράς δράσης (μπουπιβακαΐνη 0,25% ή ροπιβακαΐνης 0,35%) σε συνολικό όγκο 14ml με κορτικοστεροειδές παρατεταμένης δράσης (τριαμσινολόνη ή μεθυλπρεδνιζολόνη). Ο πόνος του ασθενή κατά τη φάση της χορήγησης οφείλεται στην τάση που εξασκεί στις οιδηματώδεις και φλεγμαίνουσες ρίζες

το χορηγούμενο διάλυμα σε κλειστό ανένδοτο χώρο. Συνεπώς, η ένταση του πόνου σε συγκεκριμένο όγκο υποδηλώνει την κατάσταση των συμφύσεων κάθε ασθενή, αλλά και την ύπαρξη φλεγμαιοσών ριζών, καθώς γνωρίζουμε ότι οι οπίσθιες ρίζες δεν είναι ευαίσθητες αν δεν υπάρχει φλεγμονή. Αν δηλαδή ο ασθενής νιώθει έντονο πόνο και στη χορήγηση ελάχιστου όγκου τοπικού αναισθητικού, αυτό σημαίνει κεφαλικό αποκλεισμό του οσφυϊκού επισκληρίδιου χώρου από τις συμφύσεις, αλλά και οιδηματώδεις φλεγμαίνουσες ρίζες.

Σχόλιο: Παρατηρήσαμε σε επανεπεμβάσεις συμφυσιόλυσης: α. Ο όγκος έκλυσης πόνου στην επανεπέμβαση ήταν πολλαπλάσιος της αρχικής επέμβασης και β. Η ακτινοσκοπική εικόνα των συμφύσεων ήταν τελείως διαφορετική στην επανεπέμβαση (λιγότερες συμφύσεις).

Δεκαπέντε λεπτά μετά ο συρμάτινος επισκληρίδιος καθετήρας με το εύκαμπτο άκρο προωθείται μέσα από τη βελόνη προς τον ιερό επισκληρίδιο χώρο και υπό ακτινοσκοπικό έλεγχο οδηγείται προς την περιοχή όπου υπάρχει η βλάβη (συμφύσεις). Η διαδικασία τοποθέτησης μπορεί να χρειαστεί επανειλημμένες προσπάθειες, επειδή ο καθετήρας εμποδίζεται από τις συμφύσεις επιστρέφει ουραία αφού σχηματίσει καμπύλη, ή μπορεί ακόμη να βρει μικρή δίοδο και να κινηθεί κεφαλικά παρακάμπτοντας τις συμφύσεις. Μετά τη σωστή τοποθέτηση αφαιρείται ο συρμάτινος οδηγός του καθετήρα, προσαρμόζεται ο υποδοχέας της σύριγγας και μέσω αυτού χορηγούνται 5-10ml σκιαγραφικού υλικού για επιβεβαίωση της σωστής θέσης του άκρου του καθετήρα, οπότε η βελόνη εντοπισμού αφαιρείται. Η ακτινογραφική εικόνα που λαμβάνεται μετά τη χορήγηση του σκιαγραφικού είναι το επισκληρίδιογράμμα, είναι χαρακτηριστικό και συνιστά αντικειμενική επιβεβαίωση της ύπαρξης των συμφύσεων.

Αμέσως μετά χορηγείται διάλυμα 10ml τοπικού αναισθητικού παρατεταμένης δράσης (μπουπιβακαΐνη 0,25% ή ροπιβακαΐνη 0,35%) με κορτικοστεροειδές παρατεταμένης δράσης (τριαμσινολόνη ή μεθυλπρεδνιζολόνη). Μετά από 5 λεπτά χορηγείται το διάλυμα ναλουρονιδάσης σε δόση 1.500 IU και όγκο 5ml. Το έξω άκρο του καθετήρα Racz στερεώνεται υποδορίως και σκεπάζεται με αποστειρωμένες γάζες (εικόνα 4), ο δε ασθενής μεταφέρεται στο θάλαμο νοσηλείας με οδηγίες κάλυψης με αντιβιοτικά για τρία 24ωρα, κινητοποίηση 3-4 ώρες μετά την επέμβαση, καθώς και σίτιση την ίδια ημέρα.

Την επόμενη ημέρα το πρωί αρχίζει η επιθετική κινησιοθεραπεία, ενώ αργότερα ο ασθενής μεταφέρεται στο ιατρείο πόνου, όπου, μέσω του υπάρχοντος επισκληρίδιου καθετήρα και αφού έχουν ληφθεί τα μέτρα ασφάλειας (καρδιοσκόπιο, πιεσόμετρο, σφυγμικό οξύμετρο, φλεβική γραμμή), χορηγούνται 15ml διαλύματος τοπικού αναισθητικού παρατεταμένης δράσης μέσω επισκληρίδιου αντιμικροβιακού φίλτρου, αφού γίνει αρνητική α-

ναρρόφηση από τον καθετήρα (έλεγχος για υπαραχνοειδή μετακίνηση-ENY ή αγγειακή μετατόπιση-αίμα). Μισή ώρα μετά χορηγούνται στον επισκληρίδιο χώρο 10ml διαλύματος κλωριούχου νατρίου 10% σε διάρκεια 15 λεπτών. Ο ασθενής μεταφέρεται στο θάλαμο νοσηλείας μετά από μισή ώρα με οδηγίες κινητοποίησης 3-4 ώρες αργότερα και απογευματινή κινησιοθεραπεία. Αν κατά τη διάρκεια χορήγησης του κλωριούχου υπέρτονου διαλύματος προκληθεί πόνος, η χορήγηση διακόπεται προσωρινά για να χορηγηθεί στον ασθενή συμπληρωματική δόση τοπικού αναισθητικού.

Την επόμενη ημέρα επαναλαμβάνεται η ίδια διαδικασία συμφυσιόλυσης και την επομένη ο ασθενής εξέρχεται του νοσοκομείου και παραπέμπεται σε φυσίατρο για συνέχιση της επιθετικής κινησιοθεραπείας.

Ο ασθενής επανεκτιμάται ένα μήνα μετά την επέμβαση κλινικά (σημείο Lasègue, trigger points, σκορ πόνου) και τρεις μήνες αργότερα κλινικά και εργαστηριακά (νευρομέτρηση, ηλεκτρομυογράφημα). Έξι μήνες μετά από την επέμβαση πρέπει να εκτιμηθεί κλινικά και 12 μήνες αργότερα κλινικά και εργαστηριακά (ηλεκτρομυογράφημα και νευρομέτρηση), αν υπάρχει ένδειξη.

Παρατήρηση

Ο διπλός συνδυασμός υαλουρονιδάσης και κλωριούχου υπέρτονου διαλύματος κλωριούχου νατρίου χρησιμοποιείται τελευταία, διότι συνδυάζει τη λύση των συμφύσεων και την αποιδηματική αγωγή των φλεγμαινουσών ριζών και των εγκλωβισμένων από τις συμφύσεις φλεβών.

ΕΠΙΠΛΟΚΕΣ

Οι αναφερόμενες στη διεθνή βιβλιογραφία επιπλοκές προέρχονται από την υπαραχνοειδή ή υποσκληρίδια χορήγηση τοπικών αναισθητικών και υπέρτονου διαλύματος κλωριούχου νατρίου, που μπορεί να προκαλέσει παράλυση, δυσλειτουργία εντέρου και ουροδόχου κύστης και φλεγμονή¹³.

Στο Πανεπιστημιακό Κέντρο Τεχνολογίας Επιστημών Υγείας του Τέξας (TTUHSC), όπου υπάρχει η μεγαλύτερη εμπειρία των συμφυσιολύσεων με 2.500 επεμβάσεις, αναφέρονται 2 μηνιγγίτιδες που αντιμετωπίστηκαν με αντιβιοτικά, προσωρινή αδυναμία άκρων σε ένα άτομο, δυσχέρεια ούρησης διάρκειας δύο εβδομάδων σε λίγα άτομα και διαταραχές αισθητικότητας περινέου που υποχώρησαν σε δύο μήνες σε 8 άτομα.

Εδώ πρέπει να τονιστεί ότι μπορεί να υπάρχει αδιάγνωστη δυσλειτουργία εντέρου και κύστης, με αποτέλεσμα να πυροδοτηθεί η εκδήλωσή τους μετά τη συμφυσιόλυση. Σε τέτοια υπόνοια θα πρέπει να γίνεται ουροδυναμική μελέτη.

Η αντίδραση στην υαλουρονιδάση θεωρείται ότι ανέρχεται στο 3%. Η απουσία τέτοιων αντιδράσεων στη συμφυσιόλυση αποδίδεται στα κορτικοειδή που χορηγούνται σε μεγάλες σχετικά δόσεις ως μέρος της τεχνικής συμφυσιόλυσης¹⁴.

Άλλη σπάνια επίσης επιπλοκή της συμφυσιόλυσης είναι η αποκοπή του καθετήρα συμφυσιόλυσης. Κατά κανόνα η επιπλοκή αυτή παρατηρείται κατά τη φάση εκπαίδευσης νέων ιατρών. Μέχρι σήμερα, από το πανεπιστημιακό κέντρο του Huston αναφέρθηκαν 5 αποκοπές καθετήρων και, σύμφωνα με προφορική προσωπική ενημέρωση, έγινε και μία στη χώρα μας το 1999 στη δεύτερη προσπάθεια συμφυσιόλυσης σε νοσοκομείο της Απτικής.

Η ΔΙΚΗ ΜΑΣ ΕΜΠΕΙΡΙΑ

Τους τελευταίους 20 μήνες είχαμε την ευκαιρία να επιτελέσουμε συμφυσιολύσεις σε 24 ασθενείς με οσφυοϊσχιαλγία μετά από πεταλεκτομή, χρησιμοποιώντας τον ειδικό καθετήρα Racz και την τεχνική που περιγράψαμε. Όλοι οι ασθενείς ελάμβαναν αναλγητικά και αντιφλεγμονώδη, ενώ τρεις από αυτούς ελάμβαναν θυμοαναλπητικά λόγω αντιδραστικής κατάθλιψης. Τέσσερις ασθενείς ελάμβαναν και αγωγή για συνυπάρχουσα νόσο (ένας ασθενής με σακχαρώδη διαβήτη, δύο με υπέρταση και ένας με στεφανιαία νόσο).

Σε δύο περιπτώσεις με επίμονες οσφυοϊσχιαλγίες με αποκοπή δίσκου και ενσφήνωση στις ρίζες O4-O5 και O5-I1, όπου δεν είχε προηγηθεί χειρουργική επέμβαση, έγιναν άτυπες συμφυσιολύσεις χωρίς καθετήρα Racz. Η άτυπη συμφυσιόλυση έγινε μέσω βελόνης από το ιερό σκίσμα (παλαιότερη μέθοδος συμφυσιόλυσης με μία συνεδρία και χρήση μόνο υαλουρονιδάσης)⁷⁻⁹. Οι ασθενείς αυτοί εξαιρέθηκαν από τη μελέτη.

Δύο ακόμη ασθενείς, πέραν των 24 της μελέτης, οι οποίοι παρουσίαζαν νευρογενή βλάβη πριν τη χειρουργική επέμβαση, αντιμετωπίστηκαν συντηρητικά με αντιπηπτικά φάρμακα.

Η μέση ηλικία των ασθενών, η χρονιότητα από τη χειρουργική επέμβαση, η χρονιότητα του πόνου και το σκορ πόνου φαίνονται στον πίνακα 2.

Η προηγηθείσα επέμβαση ήταν πεταλεκτομή O4-O5 (18 ασθενείς) και πεταλεκτομή O5 (6 ασθενείς).

ΑΠΟΤΕΛΕΣΜΑΤΑ

Το μέσο σκορ πόνου τον πρώτο μήνα μετά την επέμβαση βρέθηκε $1,8 \pm 0,4$, τρεις μήνες μετά την επέμβαση $2,2 \pm 0,5$ και έξι μήνες μετά την επέμβαση $2,3 \pm 0,5$.

Σε τρεις ασθενείς έγινε δεύτερη συμφυσιόλυση. Στους δύο από αυτούς τους τέσσερις μήνες μετά την πρώτη συμ-

φυσιόλυση και σε έναν 12 μήνες μετά την πρώτη συμ-
φυσιόλυση.

Τα αναλγητικά φάρμακα διακόπηκαν από όλους τους
ασθενείς σε διάστημα 15 ημερών μετά τη συμφυσιόλυ-
ση, αλλά επαναχρησιμοποιήθηκαν από τους τρεις ασθε-
νείς που υποτροπίασαν και υποβλήθηκαν σε νέα συμ-
φυσιόλυση.

ΣΥΖΗΤΗΣΗ

Τα αποτελέσματα είναι θεαματικά και μπορούν να
αποδοθούν σε δύο παράγοντες.

1. Η σωστή επιλογή των ασθενών που υποβάλλονται
σε συμφυσιόλυση και η ορθή εφαρμογή της επέμβασης
της συμφυσιόλυσης αποτελούν το σημαντικότερο πα-
ράγοντα επιτυχούς έκβασης.

2. Η κινησιοθεραπεία επίσης αποτελεί ακρογωνιαίο
λίθο της μακροχρόνιας επιτυχίας της επέμβασης. Όλοι
οι ασθενείς που υποτροπίασαν διέκοψαν την κινησιοθε-
ραπεία μετά από δύο εβδομάδες, επειδή ένιωθαν τελεί-
ως καλά.

Συμπερασματικά θα λέγαμε ότι η συμφυσιόλυση αποτε-
λεί σημαντικό όπλο που λύνει προβλήματα σε αποτυχη-
μένες επεμβάσεις σπονδυλικής στήλης, με κύριο λόγο
αποτυχίας την ανάπτυξη συμφύσεων. Συνεπώς, η επιλογή
των ασθενών που θα υποβληθούν σε συμφυσιόλυση πρέ-
πει να γίνεται με μεγάλη προσοχή για να έχουμε τα ανα-
μενόμενα αποτελέσματα.

ΒΙΒΛΙΟΓΡΑΦΙΑ

1. McCarron RF, Wimpee MW, Hudkins PG, Larow GS. The
inflammatory effects of nucleus pulposus: A possible element
in the pathogenesis of low back pain. *Spine* 1987; 12:760-

- 764.
2. Racz GB, Holuber GT. Lysis of adhesions in the epidural
spasce. In Racz GB (Ed). *Technics of neurolysis*. Kluwer
Academic, Boston 1989, pp. 57-72.
 3. Barsa GE, Charlton GE. Diagnosis of epidural scaring and its
possible contribution to chronic low back pain syndrome.
Pain 1984; S4:376.
 4. Hatem HP. Lumbar epidurography with metrizanide. *Radiology*
1980; 137:129-136.
 5. Roberson GH, Hatem HP, Hesselin JK. Epidurography: Selective
catheter technic and review of 53 cases. *AJR* 1979; 132:787-
793.
 6. Stewart HD, Quinnet RC, Dann N. Epidurography in the
management of sciatica. *Br J Reumatol* 1987; 26:424-429
 7. Benson HT. Epidural injections for low back pain and sciatica
and lumbosacral radiculopathy. *Pain* 1986; 24:277-295.
 8. Davidson JT, Robin CC. Epidural injections in the lumbosacral
syndrome. *Br J Anaesth* 1961; 33:595-598.
 9. Evans W. Intracanalicular epidural injection in the treatment of
sciatica. *Lancet* 1930; 2:1225-1229.
 10. El-Khoury GY, Ehara S, Weinstein GS et al. Epidural steroid
injection: A procedure ideally performed with fluoroscopic
control. *Radiology* 1988; 168: 554-557.
 11. Burn NJ, Guyer PB, Langdon N. The spread of solutions into
the epidural space. *Br J Anaesth* 1973; 45:338-345.
 12. Lubenow T, Keh-Wong E, Kristof F et al. Inadvertent subdural
injection: A complication of an epidural block. *Anesth Analg*
1988; 65: 175-179.
 13. Boas RA, Hantangi VS. Chemical sympathectomy techniques
and responses. In: Yokua T, Dubner R (eds). *Current topics
in Pain Research and Therapy*. Proceedings of the International
Symposium on Pain, Kyoto, December 19, 1982. *Excerpta
Medica*, Amsterdam 1983.
 14. Racz GB, Heavner JE, Diederich JH. Lysis of Epidural Adhesions
Utilizing the Epidural Approach. In: Waldman SD, Winnie AP
(eds). *Interventional Pain Management*. WB Saunders, London
1996, pp. 336-351.